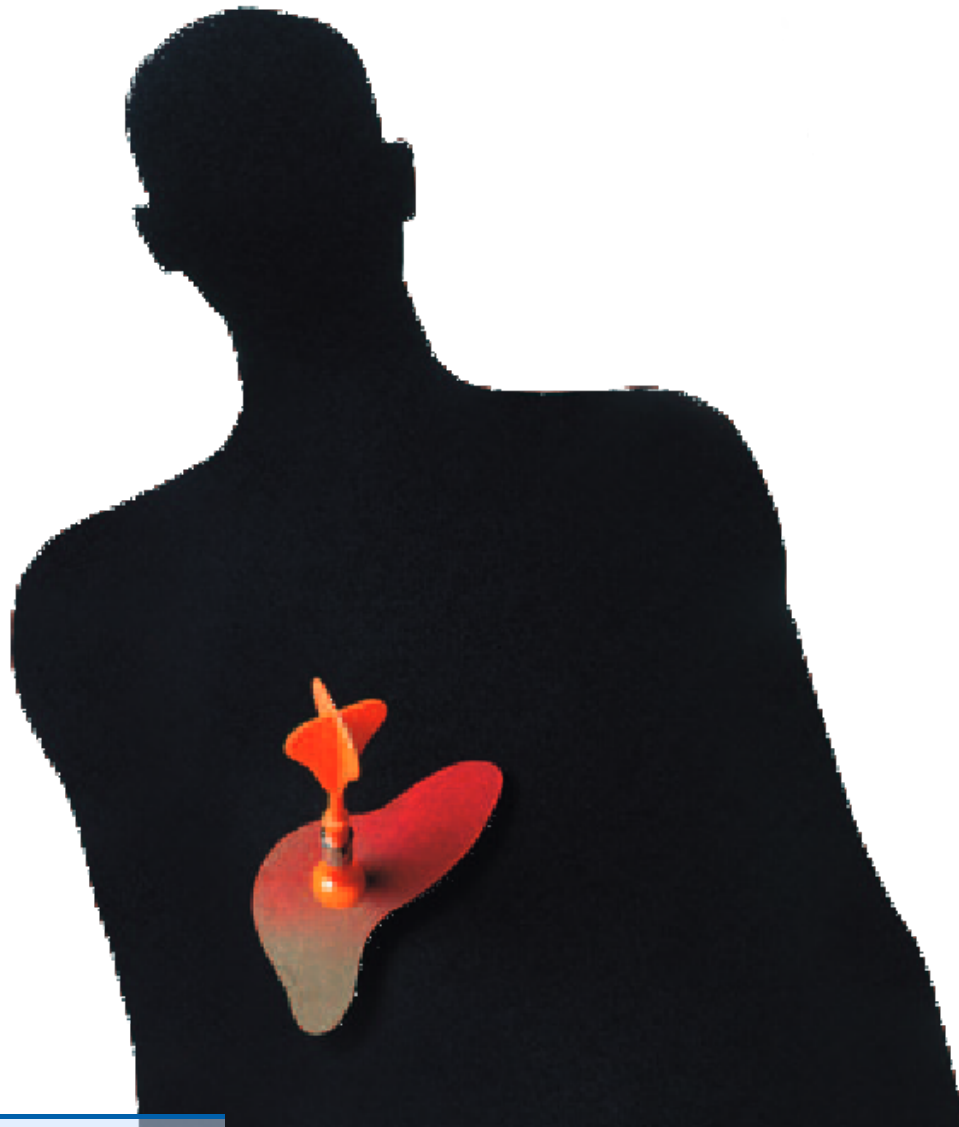

Caso Clínico de D.S.S. - Dor abdominal



Caso clínico - Jefferson T. - Internato HRAN

O paciente

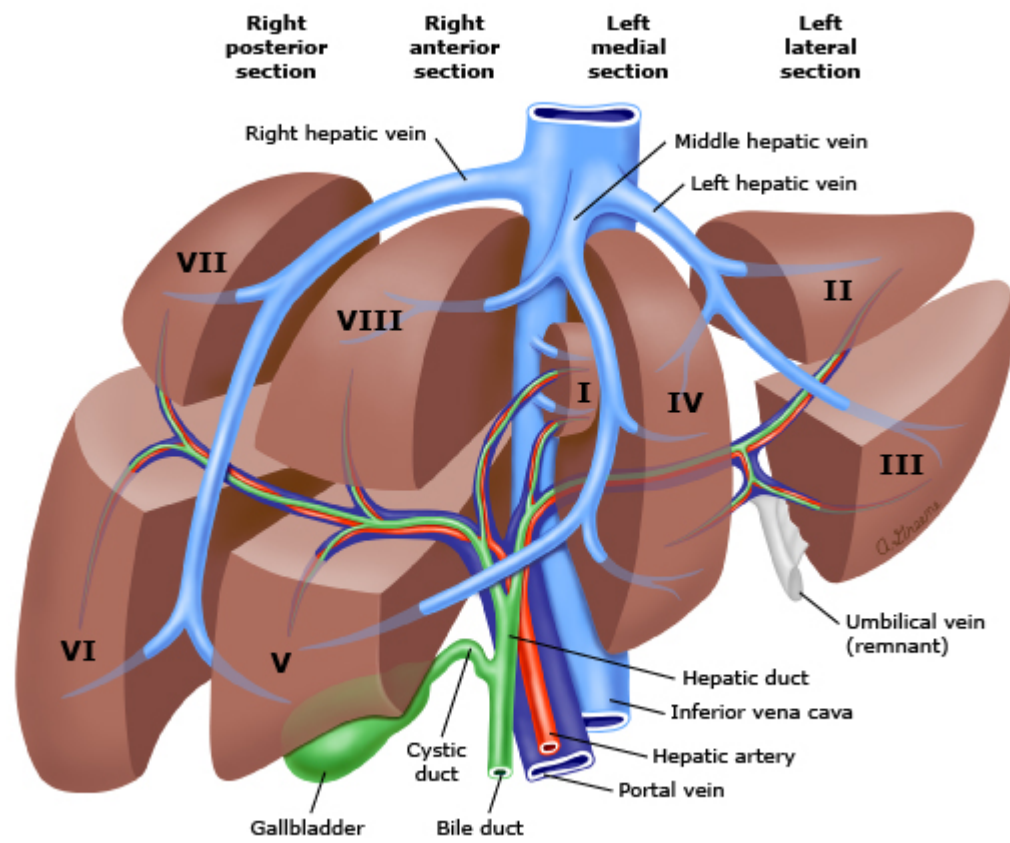
- D.S.S. de 35 anos, branco, natural do Pará;
- Madeireiro e prestador de serviços gerais em grandes marcenarias do estado;
- Previamente hígido;
- Diabético DM2 não insulino-dependente, em uso regular de metformina;
- Avô paterno teve CA de fígado;
- Relata consumo moderado de álcool.

Início - Pará

- Na primeira semana de dezembro de 2023 iniciou com dores progressivas em barra no rebordo costal direito;
- Na semana seguinte a dor passou a irradiar para as costas, sem fator de piora/melhora;
- Manteve automedicação na terceira semana de dor, com melhora parcial;
- A dor permaneceu até a última semana do mês, deixando de responder a medicação;
- Teve dificuldades de ingesta em todo o período, referindo perda de 16Kg;
- No dia 27/12 buscou hospital privado, tendo feito ultrassonografia e ressonância magnética de abdome no mesmo dia;
- As imagens eram sugestivas de abscesso hepático no segmento IVa com volume aproximado de 600x700mm.

Início - Pará

- Tendo em vista a imagem, a epidemiologia e a história de exposição à água não tratada, levantou-se a principal hipótese de abscesso amebiano;
- Hemograma mostrava leucócitos de 9mil cel/mm³;
- Foi internado recebendo Ceftriaxona e Gentamicina;
- Diante da necessidade de drenagem, decidiu vir para Brasília, onde tem parentes;



Data	Evolução UCG - HRAN
31/12	Deu entrada no HRAN em 31/12 com quadro de dor intensa, não responsiva a analgesia habitual
01/01	Foi internado, iniciou Ceftriaxona e Metronidazol
05/01	Mantinha leucócitos de aproximadamente 9-11mil cel/mm ³ e fez episódios de febre
07/01	O antibiótico foi escalonado para Piperacilina e Tazobactam
08/01	Tentada vaga de drenagem no BASE, negada. A radiologia do HRAN se dispôs, sendo separado o Kit nefrostomia 12 F, aguardando data pela radiointervencionista;
10/01	Reintroduzido o Metronidazol
10/01	Tomografia computadorizada de abdome superior revelou comunicação da coleção entre IVa e IVb. Total de 460ml;

Data	Evolução UCG - HRAN
11/01	Foi passado um dreno percutâneo até a coleção, com drenagem de secreção em aspecto <i>purulento</i> , cerca de 300ml nas primeiras 36h;
	Nos dias seguintes apresentou queda do débito no dreno, progressivamente;
15/01	Tomografia de controle mostrou coleção nova no segmento II com cerca de 130ml e redução da antiga para 5ml; Indicada nova drenagem.
	O procedimento não foi realizado na semana prevista por sobrecarga da radiologia intervencionista;
	Foram tentadas várias datas para nova reabordagem;
19/01	Leucócitos em franca queda para 4mil cel/mm ³ . Estado geral bom.
24/01	Parecer da infecto indicando manter o antibiótico até 48h após a drenagem e fazer desparasitação com Anitta.

Etiologia parasitária ou bacteriana?

Etiologia parasitária ou bacteriana?

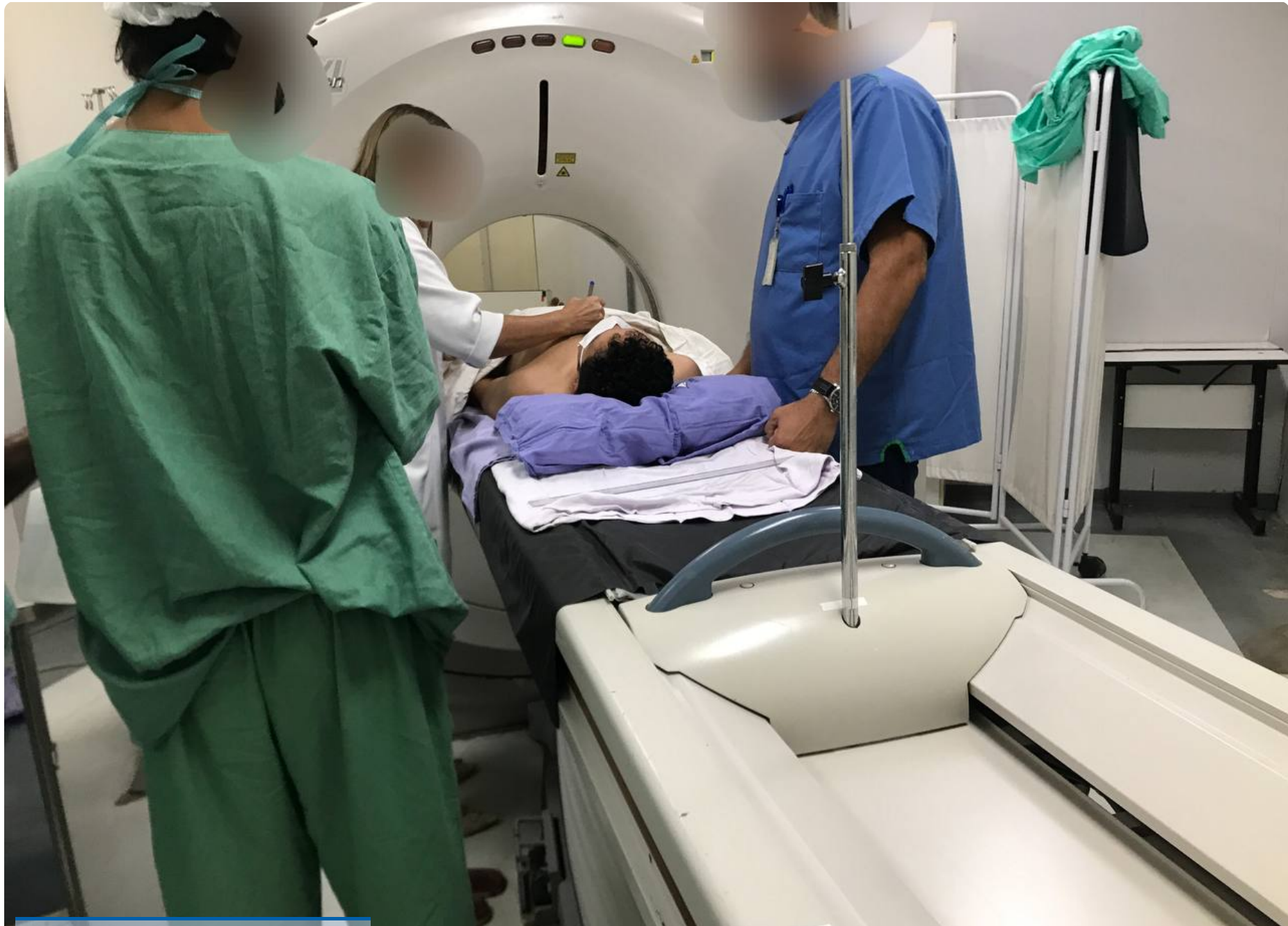Questões

- Epidemiologia;
- Resposta leucocitária, eosinofílica e linfocítica;
- Aspecto das coleções;
- Aspecto da drenagem;
- Cultura do drenado.

1. O abscesso piogênico tem incidência no Brasil de 1.1‰ (SANTOS-ROSA);
2. A incidência de abscesso amebiano é desconhecida (DANI, 2011);
3. A leucocitose não ajuda distinguir;
4. A presença de anticorpo anti-ameba tem sensibilidade de 99% (DANI, 2011);
5. "[... Abscesso hepático] *piogênico tem evolução subaguda*" (SANTOS-ROSA, 2016);

6. "A localização, o tamanho e o número de abscessos podem ajudar na determinação de sua origem. Aqueles decorrentes de infecção biliar tendem a ser múltiplos, pequenos, localizando-se em ambos os lobos do fígado. A infecção carregada pela veia porta implanta-se mais no lobo direito, e apenas ocasionalmente os abscessos são únicos". (DANI, 2011);
7. A drenagem em aspecto de *chocolate* é tipicamente associada a etiologia amebiana;
8. A cultura de pus é irracional.

Piogênico!



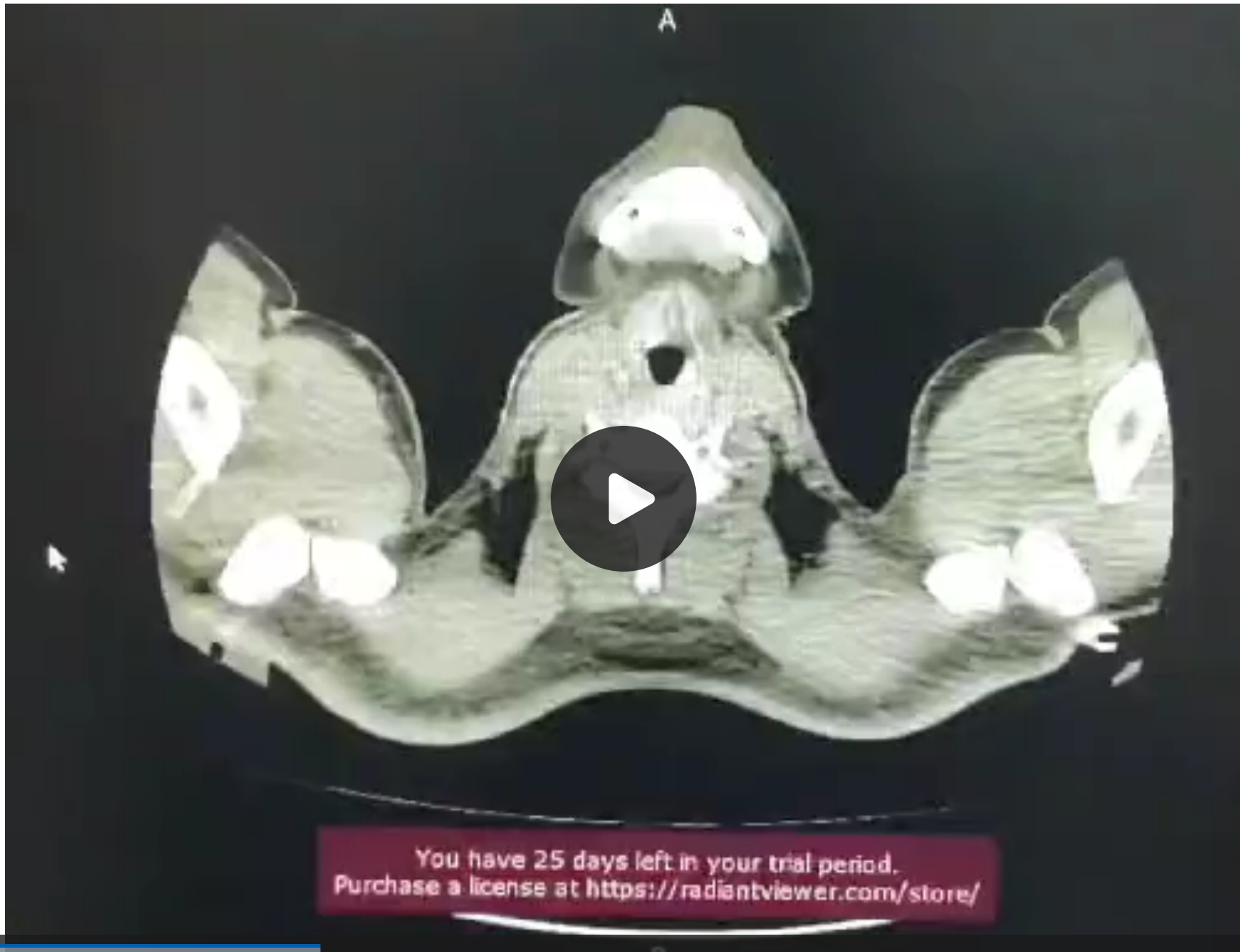
Caso clínico - Jefferson T. - Internato HRAN

Segunda drenagem

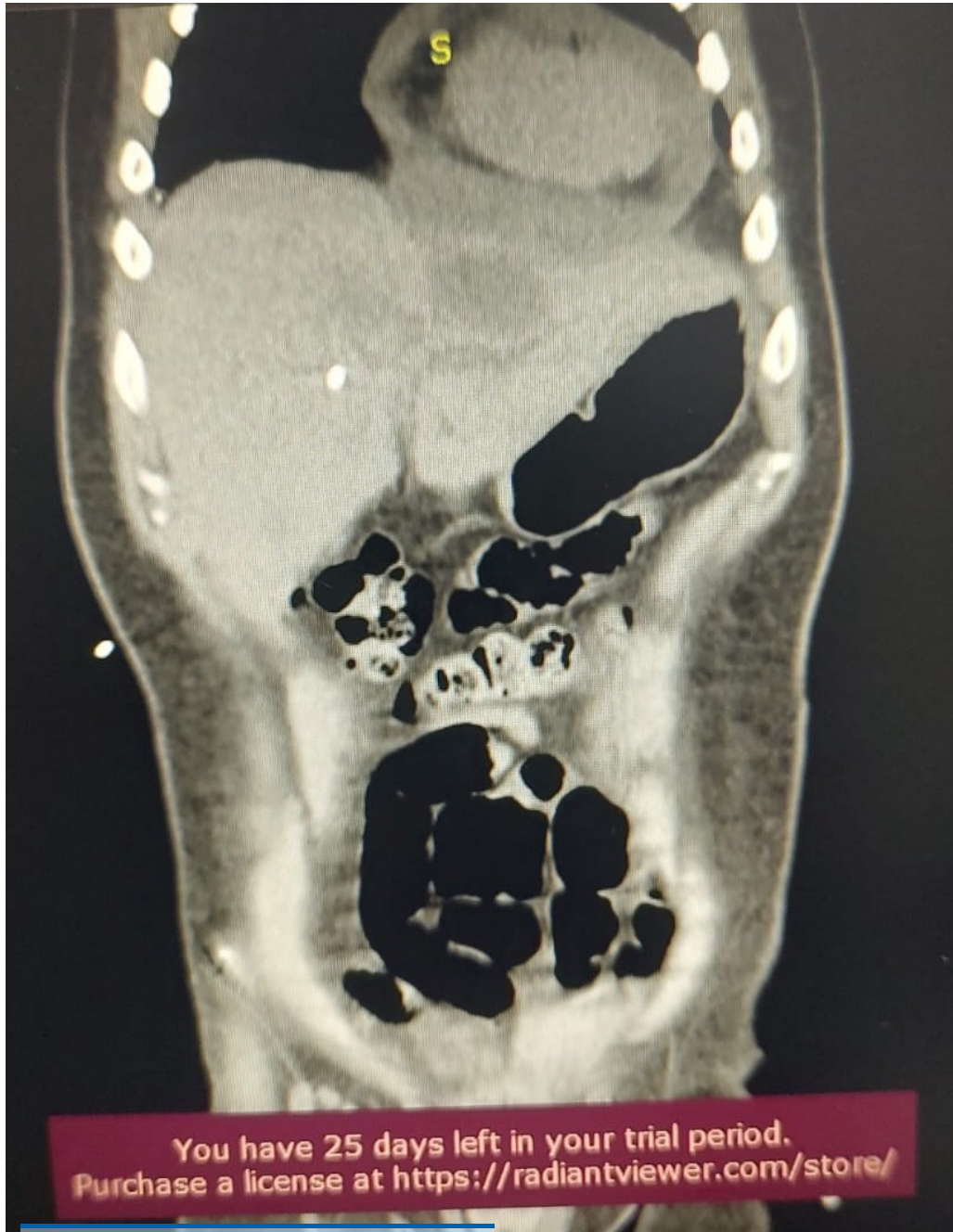- Em 02/02 tentamos dreno transcutâneo a 2cm do processo xifoide, com entrada em 20° a direita, tendo a agulha graduada alcançado o centro da coleção a cerca de 6cm da superfície torácica;
- Imagem de controle mostrou fio guia no interior da coleção, mas não enovelado;
- Tendo em vista o desvio de xifóide, houve dificuldade em progredir os dilatadores. Após 2 tentativas, imagem de controle mostrou bom posicionamento e foi feita tentativa de avanço do dreno *pig tail*;
- Ao aspirar conteúdo, coletou-se sangue venoso com discreto pulso síncrono com pulso periférico;
- O dreno foi retirado.

Pós-procedimento

- Conduzimos o paciente à enfermaria com sudorese e taquicardia. Pulsos reduzidos.
- Conduta: corremos 1L de Ringer rápido e oxigenoterapia;
- Evolução: paciente apresentou melhora e ortostase espontânea ainda pela manhã, com piora na tarde do dia 02/02;
- Taquicardia, dispneia e hiporresponsividade;



Caso clínico - Jefferson T. - Internato HRAN



You have 25 days left in your trial period.
Purchase a license at <https://radiantviewer.com/store/>

Dia 03/02

- Taquicardia, palidez.
 - Murmúrio vesicular diminuído em ambas bases.
 - Bulhas cardíacas pouco audíveis;
 - Positivou troponina;
 - Leucócitos de 10.2mil cel/mm³ e PCR em 29.43.
1. Iniciadas medidas de SEPSE!
 2. Solicitada vaga em UTI via SISREG.
 3. Solicitada drenagem em regime de urgência novamente no BASE;

Referências

1. DANI, Renato. Gastroenterologia essencial. In: Gastroenterologia essencial. 2006. p. x, 1203-x, 1203.
2. SANTOS-ROSA OM dos, LUNARDELLI HS, RIBEIRO-JUNIOR MAF. PYOGENIC LIVER ABSCESS: DIAGNOSTIC AND THERAPEUTIC MANAGEMENT. ABCD, arq bras cir dig [Internet]. 2016Jul;29(3):194-7. Available from: <https://doi.org/10.1590/0102-6720201600030015>.
3. TORRES, Orlando Jorge Martins; SILVA, W. L. R.; MALAFAIA, Osvaldo. Abscesso hepático. Rev Bras Med, v. 54, p. 798-807, 1997.